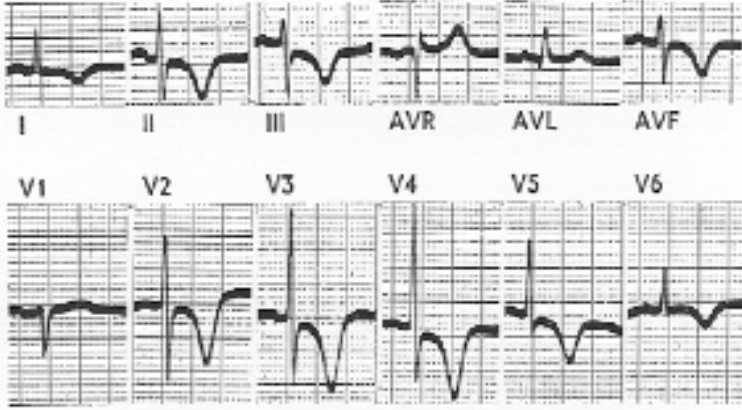




EKG Yorumu: Anterior inferior subendokardial (non transmural) MI

V2-6, D1-3 ve aVF'te ters T dalgaları var. Bu ters T dalgaları özellikle simetrik, sivri ve derin ise iskemiyi gösterir.

D1, aVL ve V6'da ST segment düzleşmesi var. Aynı derivasyonlarda ST düzleşmesi ve ST-T bileşkesinin sivrileşmesi varsa iskemi ile uyumludur. T dalga vektörü iskemik alan yüzeyinden çıkar. Böylece ters T dalgalarının tüm prekordial derivasyonlarda bulunması iskemiyi gösterir (ön epikardial duvarın).



Bununla birlikte derinleşmiş ters T dalgaları ön subendokardial iskeminin hiperakut fazında da görülür. Aynı derivasyonlarda minimal deprese ST segmentleri de subendokardial iskemiyi düşündürür. ST segment depresyonu konveksite gösterir. Bu pattern derin ve ters T dalgalarına eşlik eder.

V2-5, D2-3 ve aVF'te ST segment depresyonu var. V2-5'teki ST segment değişiklikleri hiperakut subendokardial AMI'da görülenlerin ayna görüntüsüdür.

V3-V6 arasında gittikçe azalan R dalga amplitüdü var.

aVR'de minimal ST elevasyonu görülmektedir. aVR direk olarak sol ventrikülün endokardial yüzeyini gördüğü için bu derivasyonda ST segment elevasyonu sol ventrikül anterior subendokardial alanın akut infarktüsünü gösterir.

ST segment depresyonu alt yüzü gören derivasyonlarda da var. Bu da akut anterior subendokardial MI'nin bir göstergesi. Alt yüzün iskemisi epikardial yüzeyden çok endokardial yüzeyi etkiler ve burayı gören derivasyonlarda ST segment depresyonu yapar.

İletişim



Şimdi sen de yoksun
Bu bol sinekli ocak odasında
Karanlıkta en parlak yıldızım yok
Kolum, kanadım.
Düştüğümde ellerimden tutanım
Arkadaşım...
Şimdi sen yoksun
Bir bilsen ne çekilmez artık köy
Ne kadar eskiyoruz
Eşyalarla birlikte
Öyle çıldırtıcı bir sessizlik
Bütün haykırışlarım içimde
Kayboluyor...
Nafile

Artık içim de eşyalarla birlikte
usuyor... eskiyor...
Demirbaşlar hiç konuşmuyor
Şimdi sen de yoksun
Bu bol sinekli ocak odasında
Tütsü tütsü tezek kokusu
Karşımda durur İstanbul tablosu
Gelip gidiyorum
Yalnızlık gerisi...
Hani sensizlik de var ya
Bir acı ki sorma lezzeti
Düşen bir köy doktoruna
Susmaktır gerisi.

Dr. Gülşen Kılıç/Niğde

Fotoğraf: "Geçmişe Bakış" TTB STED Fotoğraf Yarışması 2001
Cüneyt Karabiber, Ankara